Aus der Westdeutschen Kieferklinik der Medizinischen Akademie
Düsseldorf — Direktor Prof. Dr. med. Aug. Lindemann

# Die orthopädische Behandlung difform verheilender Kieferbrüche

## Inaugural - Dissertation

zur Erlangung der Würde eines Doktors der Zahnheilkunde durch die Medizinische Fakultät der Westfälischen Wilhelms-Universität Münster, in Gemeinschaft mit der Medizinischen Akademie Düsseldorf

vorgelegt von
Zahnarzt
Werner Schöne
aus Dortmund

1935
Druck: Heinrich Pöppinghaus o. H.-G., Bochum-Langendreer.

Gedruckt mit Genehmigung der Medizinischen Akademie in Düsseldorf und der Medizinischen Fakultät der Westfälischen Wilhelms-Universität in Münster.

gez.: Manteufel,
Rektor der Medizinischen
Akademie Düsseldorf.

gez.: Klinge,
Dekan der Medizinischen
Fakultät Münster.

gez. Lindemann,
1. Berichterstatter.

gez.: Coenen,
2. Berichterstatter.

R. UNIV. BIBLIOTHEEK LEIDEN

*Meinem lieben Vater in Dankbarkeit*
*gewidmet*

Digitized by the Internet Archive
in 2026

https://archive.org/details/IA41555428_0055

## DISPOSITION.

Einleitung: Allgemeines über Kieferbruchbehandlung und ihre Grundprinzipien

Hauptteil: A) Mißerfolge bei der Behandlung von Kieferbrüchen und ihre Ursachen

B) Korrektur difform verheilender Kieferbrüche durch:
1. Mechanisch-orthopädische Methoden .
2. Combiniert chirurgisch-orthopädische Methoden

Schluß: Sachgemäße erste Hilfe bei Kieferbrüchen als Vorsorge fehlerhafter Verheilung

## Literatur-Angaben:


Axhausen, G.: Zur Behandlung veralteter disloziert verheilter Oberkieferfrakturen. Deutsche Zahn-Mund- und Kieferheilkunde, Jahrg. 1934, Heft 3, S. 334.

Bruhn, Chr.: Indikationsstellung für die Anwendung verschiedener Kieferstützapparate. Gegenwärtige Behandlungswege d. Kieferschußverletzungen, Jahrg. 1916, Heft 1, S. 63.

Herbst, E.: Zahnärztliche Orthopädie, Jahrg. 1910, II. Teil, S. 301.

Kantorowicz, A.: Klinische Zahnheilkunde, Jahrg. 1928, Bd. 1, S. 339.

Klapp, R. u. Schröder, H.: Unterkieferschußbrüche und deren Behandlung, Jahrg. 1917, I. Teil, S. 58.

Kühl, M. u. Lindemann, A.: Die Folgen einer spät einsetzenden Behandlung der Kieferschädigungen und ihre Beseitigung. Behandlungswege d. Kieferschußverletzungen, Jahrg. 1917, Heft 8, S. 767.

Misch, J. u. Rumpel, C.: Kriegsverletzungen der Kiefer, Jahrg. 1916, S. 291.

Perthes, G.: Die Verletzungen und Krankheiten der Kiefer, Jahrg. 1932, S. 60—114.

Posta, v. A.: Nachbehandlung von Kieferverletzten, Jahrg. 1916.

Waßmund, M.: Frakturen und Luxationen des Gesichtsschädels, Jahrg. 1927, S. 151—291.

Matti, H.: Knochenbrüche, Jahrg. 1918, Bd. I.

Wollenberg, A.: Orthopädische Chirurgie, Jahrg. 1913, S. 10.

Die meist erhebliche Allgemeinbeeinflussung, die sich bei der Kieferverletzung durch die Funktionseinschränkung auswirkt, begründet mehr als bei Knochenbrüchen des übrigen Körpers die Forderung einer genauen und möglichst schnellen Wiederherstellung der normalen Gebrauchsfähigkeit des Kieferapparates. Ist es doch für den weiteren Ablauf des Heilungsprozesses nicht gleichgültig, ob eine geordnete, sachgemäße und ausreichende Ernährung des Verletzten durchgeführt werden kann. Diese Auswirkung auf den Allgemeinzustand dürfte kaum geringer sein, wenn zwar eine Verheilung der verletzten Kiefer erfolgt ist, aber diese Verheilung in einer Form zustande gekommen ist, die keineswegs die normale funktionelle Auswertung des Kieferapparates gewährleistet. Es muß in diesen Fällen unbedingt, vor allem in der Folgezeit, zu weiteren Schädigungen kommen, die sich beobachtungsgemäß nicht zuletzt auch lokal auswirken. So wird z. B. das Zahnsystem, das teils durch die bestehende Überlastung, teils durch die Inaktivität bald in funktioneller Hinsicht vollständig ausgeschaltet wird, allmählich verloren gehen. Andere Folgen können sich in einer krankhaften Veränderung der Kiefergelenke äußern. Alles wirkt sich dann naturgemäß auf die Gesamtverdauung aus und es werden Erkrankungsformen vonseiten des Magen- und Darmtractus gezeitigt, wie sie heute sehr häufig bei den Kieferverletzten des Weltkrieges beobachtet werden können.

Darum erfordert das Behandlungsziel bei Kieferbrüchen eine Heilung der Fragmente in der anatomisch richtigen Wiedereinstellung unter Berücksichtigung der Wiedererlangung der alten Funktionstüchtigkeit. Mit der Wiederherstellung der normalen Gebrauchsfähigkeit des frakturierten Kiefers muß eine einwandfreie Wiedererlangung der regulären Kaufunktion eventuell unter prothetischer Ergänzung verloren gegangener Teile des Zahn-Kieferapparates erreicht werden.

Nicht selten sind jedoch gerade die Forderungen nach einer Wiederherstellung in funktioneller Hinsicht nicht erfüllt. Auch ist bei diesen Fällen sehr oft, vom kosmetischen Gesichtspunkt aus, kein befriedigendes Resultat erzielt.

Bei solchen difformen Verheilungen von Kieferbrüchen handelt es sich, je nach dem Alter des Bruches, um eine mehr oder weniger feste Vereinigung der Bruchenden in solchen Stellungen zueinander, die eine volle Auswertung des Kiefers ausschließen.

Das Zustandekommen derartig abwegiger Vereinigungen der Bruchstücke erklärt sich aus der unterschiedlichen Art der vielen Einwirkungsmöglichkeiten auf den Kiefer. Nach einer Kontinuitätsunterbrechung tritt, wie bei jedem Knochenbruch, eine Verschiebung der Bruchenden auf. Diese Dislokationen der Fragmente sind je nach der Gewalteinwirkung sehr verschiedenen Umfanges. Sehr starke Dislokationen sind vor allem bei Defektbrüchen zu verzeichnen, bei denen ganze Knochenstücke in Verlust geraten sind.

Die Ursachen einer Verschiebung der Fragmente sind einmal die restlichen Energien der brechenden Gewalteinwirkung, die nach Vollendung der Brucharbeit noch nicht völlig erschöpft sind. In zweiter Linie führt das Eigengewicht des Knochens zu Verschiebungen der Bruchenden. Weitere Gründe für die Dislokation bestehen in der Zugwirkung der einzelnen Muskeln auf die aus ihrem festen Verbande gelösten Knochenanteile, sowie in einer elastischen Retraktion der umgebenden Weichteile. Ebenso können auch weiterhin fehlerhafte Wundverbände (z. B. Wickelverbände, Kinnschleuder etc.) zu unerwünschten nachträglichen Beeinflussungen der Bruchstücke führen.

In welchem Maße diese einzelnen Ursachen bei der Fragmentverschiebung mitbestimmend sind, ergibt sich einmal aus der Lokalisation der Frakturstelle, andererseits aus den anatomischen Verhältnissen. — So ist z. B. die Muskelzugwirkung bei Unterkieferbrüchen eine weitaus stärkere als im Oberkiefer, wie aus den anatomischen Verhältnissen klar hervorgeht und keiner näheren Erläuterung bedarf. Entsprechend dieser einzelnen Muskelzugwirkung und dem Verlauf der Bruchlinien sind die Dislokationen der Unterkieferfrakturen besonders vielgestaltig, jedoch lassen sich auch recht häufig einige als typisch geltende Frakturarten feststellen.

Zwei besonders typische Dislokationsformen, die wegen der Häufigkeit ihres Vorkommens zu erwähnen wären, sind der Abrißbruch des Kinnteils (der Verlauf der Bruchlinien geht hierbei beiderseits durch die Eckzahnwurzeln oder durch das Foramen mentale als natürlicher Schwachpunkt) und die Brüche des Prozessus condyloideus (die sogenannten Collumbrüche). — Bei dem ersteren sieht man eine überaus starke Dislokation

zustandekommen durch die Einwirkung der gesamten oberen Zungenbeinmuskulatur. Beim Bruch des Prozessus condyloideus zieht der musc. pteryg. externus den Gelenkfortsatz nach vorne und dreht ihn nach innen; der Kiefer wird so verkürzt und eine starke einseitige Distalverschiebung des Unterkiefers ist die Folge. Hierbei ist zu beobachten, daß gleichzeitig eine Diastase im Frontzahnbereiche auftritt (offener Biß) und die Zahnreihe nur im Bereiche der letzten Molaren occludiert.

Den verschiedenartigen Dislokationen der Bruchstücke sucht man nun mit Hilfe der verschiedenen orthopädischen Schienungsmethoden entgegen zu wirken, die man durch die Kriegserfahrung bedeutend verbessern und vereinfachen konnte.

Besonders an der Westdeutschen Kieferklinik (ehem. kgl. Reservelazarett für Kriegsverletzte) wurden durch die Arbeiten von Bruhn und Lindemann Vervollkommnungen in der Kieferbruchbehandlung erzielt, die eine Standardapparatur geschaffen haben, die sich auch für die Behandlung der Friedensverletzungen auf das Beste bewährt hat.

Die Anforderungen, die an einen kieferorthopädischen Apparat gestellt werden müssen, sind vor allem die, daß man mit einfachen Mitteln das geforderte Ziel erreichen und sich in seiner Herstellung von besonderen kostspieligen Verhältnissen unabhängig machen kann. Die weitere Forderung nach einem leicht formbaren Material ergibt sich daraus, daß eine Anfertigung des individuell zu schaffenden Verbandes auch an solchen Orten möglich sein muß, an denen komplizierte technische Einrichtungen nicht zur Verfügung stehen. Dies gewinnt vor allem Geltung für die Frühversorgung der Kieferbrüche im Felde.

Die Behandlungsprinzipien der Kieferverletzungen lassen sich hinsichtlich der angewandten Verbandstechnik grundsätzlich trennen in solche, die eine Erhaltung der Funktion während der Verheilung anstreben und solche, die eine Ruhigstellung der Kiefer vorsehen. Die erstgenannte Behandlungsmethode, die Funktion des Kiefers weitgehendst aufrecht zu erhalten, fußt nicht zuletzt auch auf dem Bestreben, den Patienten möglichst wenig seiner Berufstätigkeit zu entziehen und einen Krankenhausaufenthalt zu vermeiden. Gerade hierin liegt jedoch der Keim zu vielen Zufällen, die den Heilungsablauf mehr oder minder stark in ungünstiger Weise beeinflussen können. Beobachtungsgemäß kommen die meisten difformen Verheilungen der Brüche bei dem ambulanten Behandlungsmodus vor, d. h. sobald Patient und Apparatur nicht mehr unter ständiger Kontrolle stehen. Es ist demnach in der Funktionsschienung und der meist gleichzeitig mit ihr verbundenen ambulanten Behandlung eine

der wesentlichsten Ursache ungünstiger Verheilungsresultate zu erblicken.

Der Behandlungsweg einer Kieferfraktur an hiesiger Klinik gestaltet sich kurz folgendermaßen. Nach Anbringung geteilter Drahtschienenverbände, entsprechend den einzelnen Bruchstücken, und nach Reponierung der Fragmente in ihre normale Stellung durch intermaxilläre Gummizüge, werden letztere dann durch Drahtligaturen ersetzt. Die Zeitdauer der Verschnürung und somit die Heilungsdauer erstreckt sich auf etwa 5—6 Wochen. Nach der Aufschnürung bleiben die Verbände zur Sicherung der frisch verheilten Bruchstellen noch einige Zeit im Munde des Patienten.

Selbstverständlich lassen sich die anderen uns bekannten Maßnahmen der Kieferorthopädie, wie z. B. Gleitschienen, schiefe Ebenen, Pelotten und andere Hilfsmittel ohne weiteres mit dem Drahtschienenverband kombinieren.

Weiterhin ist die Verzögerung des Beginns einer orthopädischen Behandlung als häufig vorkommende Ursache einer difformen Verheilung zu nennen.

Am häufigsten wird eine verspätet einsetzende Kieferbruchbehandlung ihren Grund darin haben, daß infolge großer Weichteilverletzungen, stark entzündlicher Vorgänge oder infektiöser Komplikationen die orthopädische Versorgung im Interesse des Allgemeinbefindens des Patienten zurücktreten muß. Diese Ursachen, die örtliche oder allgemeiner Natur sein können, werden zweifellos öfter eine gewisse Anzahl unbefriedigender Resultate in der Kieferbruchbehandlung zeitigen. Sei es, daß die spezialärztliche Versorgung nicht so früh einsetzt, als es der Zustand des Patienten erlaubt und so der günstige Zeitpunkt für eine primäre Konsolidation der Fragmente verpaßt wird und daß der Prozeß der Komplikationen größere Dimensionen annimmt und eine orthopädische Maßnahme für sehr lange Zeit unmöglich macht.

Von besonderer Bedeutung ist hierbei die Infektionsgefahr bei komplizierten Brüchen. Wenn auch die Prozentzahl der komplizierten Frakturen im Bereiche des Kiefersystems sehr hoch ist, so sind nach den Erfahrungen an hiesiger Klinik die Angaben W a ß m u n d's z. B., der hier von 90% aller Fälle an Unterkieferfrakturen spricht, zweifellos zu hoch veranschlagt.

Eine weitere Ursache für die Verzögerung der orthopädischen Behandlung ergibt sich dadurch, daß die Symptome nicht klar hervortreten und der Bruch nicht erkannt wird. Es wird dies meist bei weniger schwierig gelagerten Fällen ohne oder mit nur minimaler Dislokation beobachtet werden können,

wie vor allem bei Frakturen außerhalb der Zahnreihe. Mehrfach wurde die Beobachtung gemacht, daß die Luxationsfrakturen des prozessus condyloideus sehr leicht aus dem eben erwähnten Grunde übersehen werden. Hier an der Klinik hat man des öfteren solche Fälle beobachtet. Auch W a ß m u n d weist in seinem Werk „Frakturen und Luxationen des Gesichtsschädels" besonders darauf hin.

Der Grund des Zeitverlustes als solcher bis zur einsetzenden Behandlung, etwa aus verkehrstechnischen Mängeln, dürfte in den zivilisierten Ländern unter normalen Verhältnissen außer Acht gelassen werden.

Ein wesentlicher Grund für eine difforme Verheilung liegt in einer ungenügenden Erforschung der verschiedenen Schienungsmethoden, wie auch in einer unsachgemäßen Anwendung einzelner Apparaturen.

Es ist wohl heutzutage eine allgemein anerkannte Tatsache, daß die Behandlung Kieferverletzter durch einen kieferorthopädisch ausgebildeten Chirurgen, wie durch einen in diesen Belangen durchgebildeten Zahnarzt notwendig ist. Wir sehen dieser Forderung bereits mehrfach Rechnung getragen durch die Schaffung diesbezüglicher Spezialkliniken oder Stationen. Die moderne Kieferchirurgie bzw. -orthopädie ist nicht von einer entsprechenden zahnärztlichen Verbandtechnik zu trennen.

Bei einer unzulänglichen Schienungsmethode ist in verschiedener Hinsicht eine Fehlwirkung des Verbandes festzustellen. Einmal besteht die Möglichkeit, daß die Stabilität des Verbandes für eine Überwindung der Kräfte, welche die Dislokation mit herbeigeführt haben und erhalten, nicht ausreicht, sei es aus dem Grunde der Materialfrage oder aus der Art seiner Konstruktion. — Dann spielt die Frage der Befestigung eine wesentliche Rolle. Es kommt weniger darauf an, wie vielfach angegeben wird, mit diesen oder jenen technisch vervollkommneten Verankerungsmöglichkeiten zu arbeiten, als vielmehr eine Befestigung und Abstützung des Verbandes zu schaffen, die, auch mit einfachen Hilfsmitteln vorgenommen, eine unbedingte Gewähr für den Halt bietet. — Eine weitere Fehlwirkung des Schienenverbandes liegt noch vor, wenn verschiedene Kräfteeinwirkungen möglich sind, die sich gegenseitig kompensieren.

Eine unsachgemäße Anwendung der einzelnen zur Verfügung stehenden orthopädischen Behandlungsmaßnahmen wird wohl meist auf eine ungenügende Kenntnis der orthopädischen

Kieferbehandlungsmethoden zurückzuführen sein. Ebenso wird die unzweckmäßige Benutzung von den in der Kieferorthopädie zur Verfügung stehenden Hilfsmitteln (Gleitschienen, Pelotten etc.) auf einer mangelnden Sachkenntnis beruhen.

Folgende Tabelle gibt eine Übersicht über die Anzahl der Fälle, die bereits vorbehandelt, aus diesem oder jenem Grunde zur difformen Verheilung führten und zur weiteren Behandlung in die hiesige Klinik eingeliefert wurden.

| Jahr | Zahl der eingel. Fälle | difform verheilt | Gründe f. diff. Verheilg. verzögerte Schienung | unsachgem. Vorbehdlg. |
|---|---|---|---|---|
| 1930 | 70 | 11 | 7 | 4 |
| 1931 | 79 | 7 | 5 | 2 |
| 1932 | 75 | 6 | 4 | 2 |
| 1933 | 79 | 7 | 3 | 4 |

Welche Maßnahmen sind nun zur Behandlung difform verheilender Kieferbrüche zu ergreifen? Man kann hier einmal die therapeutischen und andererseits die prophylaktischen Maßnahmen unterscheiden.

Die Therapie umfaßt die mechanisch-orthopädischen bzw. die chirurgisch-orthopäischen Methoden zur Beseitigung der Folgen einer spät einsetzenden oder unsachgemäßen Behandlung Kieferbeschädigter. Die Prophylaxe zeigt die Wege für eine Vermeidung solcher Folgen.

Die orthopädischen Methoden für die Behandlung eines in difformer Verheilung sich befindenden Kieferbruches unterscheiden sich zunächst nicht wesentlich von den Maßnahmen, die zur Behandlung eines neuen Falles angewandt werden.

Die Dislokationen der Frakturstücke unterscheiden sich ebenfalls im allgemeinen nicht von denen in frischen Fällen, nur setzen sie der Behandlung, einer Reponierung, weitaus größere Widerstände entgegen. Unmittelbar nach dem Eintritt eines Kieferbruches wird die Dislozierung der Fragmente, wie bereits erwähnt, lediglich durch die auftreffende Gewalt, Richtung des Zuges der an den Bruchstücken inserierenden Muskeln und durch die Schwerkraft des Knochenstückes bedingt. Bei dem sich bereits in difformer Verheilung befindenden Bruch muß außerdem mit der Einwirkung eines immer mehr an Intensität zunehmenden Narbenzuges gerechnet werden.

Durch die Größe dieser Widerstände wird in den einzelnen Fällen die Art des Eingriffs bestimmt werden. In dem

einen Fall wird eine Reponierung und normale Verheilung der Bruchstücke allein mit Hilfe orthopädischer Maßnahmen zu erzielen sein. Andere Fälle, bei denen bereits eine Verstärkung der Narbenzüge und eine stärkere Vereinigung der Fragmente durch beginnende Ossifikation stattgefunden hat, fordern zuerst eine Durchtrennung an der Stelle, an der die Verknöcherung eingetreten ist, sowie auch der entstandenen Vernarbungen der Weichteile, bevor eine orthopädische Versorgung erfolgreich sein wird.

Man wird also in dem Fall mit mechanisch-orthopädischen Mitteln zum Ziele kommen, in dem einmal die Zeitspanne zwischen der eingetretenen Verletzung und dem Beginn der Behandlung nicht zu groß ist und sich noch eine, wenn auch nur geringe Beweglichkeit der sich in Verheilung befindenden Fragmente feststellen läßt. In solchem Falle hat eine Anlegung eines Drahtschienenverbandes zu erfolgen und mit Hilfe von intermaxillären Gummizügen sind die Fragmente in ihre richtige Stellung zu bringen. Unter diesen Umständen wird mit einem etwas größeren Zeitaufwand gerechnet werden müssen, als bei einem frisch dislozierten Kieferbruch. Nach Erreichung der richtigen Stellung der Fragmente zueinander erfolgt die Weiterbehandlung durch feste Verschnürung, genau wie es für einen frischen Fall einleitend erwähnt wurde.

Es folgen einige Fälle, bei denen mittels mechanisch-orthopädischer Therapie die bereits beginnende difforme Verheilung verhindert und der gewünschte Erfolg erzielt wurde.

Der Patient K. zog sich eine Berufsverletzung zu. Eine Eisenstange schlug ihm ins Gesicht, traf den Unterkiefer und drang durch die Weichteile bis in den Mundboden vor. Der Patient wurde sofort in die Westdeutsche Kieferklinik eingeliefert. Der Befund war folgender: Eine tiefe große Weichteilwunde im Bereiche der linken unteren Gesichtshälfte, ferner eine Fraktur des Unterkiefers mit Dislokation der Fragmente. Patient hat einen sehr starken Blutverlust erlitten und macht einen sehr geschwächten Eindruck. Die linke Gesichtshälfte ist bis tief abwärts nach dem Halsgebiet stark angeschwollen. Das Röntgenbild zeigt: Bruchspalt zwischen / 6 und / 7, nach schräg abwärts verlaufend. Ein weiterer Bruch befindet sich im Bereiche der Kieferwinkel und trifft in dem Verlauf ihrer Bruchlinie den anderen Bruch in einem Winkel, sodaß ein dreieckiges Bruchstück herausgesprengt ist, das in sich noch zweimal frakturiert ist. Ein größeres Fragment auf der rechten Seite (Alveolarbruch) umfaßt den Bereich der Zähne 54321 /.

Der Schwächezustand des Patienten, die schweren Verletzungen der den Kiefer umgebenden Weichteile, insbesondere des Mundbodens, lassen eine definitive Versorgung der Brüche nicht zu. Ein provisorischer Notverband, welcher die Fragmente des Unterkiefers reponierte und ruhigstellte, wird nach einigen Tagen angelegt. Nach 4 Wochen ist der Allgemeinzustand des Patienten so, daß die endgültige Versorgung der Brüche durchgeführt werden kann. Während dieser Zeit war es jedoch zu einer gewissen Verheilung der Fragmente in dem Zustand gekommen, wie sie in Abb. 1) auf dem Röntgenbild zu erkennen ist. Die Fragmente waren in fehlerhafter Einstellung zueinander verheilt. Also trat beim Schlußbiß die erforderliche Occlusion nicht ein. Nach Anlegung der Drahtschienen im Ober- und Unterkiefer gelang es nun durch die Einwirkung intermaxillär wirkender Gummizüge die einzelnen Bruchstücke allmählich in die richtige Lagebeziehung zueinander zu bringen. Nach sechswöchentlicher Retention wurden die Verbände aufgeschnürt, da die Verheilung in richtiger Einstellung der Fragmente zueinander erfolgt war, konnten die Verbände entfernt werden und die Entlassung des Patienten erfolgte.

Bemerkenswert war es, daß, obwohl der Bruch schon eine gewisse Festigkeit erhalten hatte, der weich-knöcherne Callus der stetigen kräftigen Wirkung der intermaxillären Gummizüge noch nachgab und die Fragmente in die richtige Lage gezogen werden konnten und daß durch die geeignete Retention der festen Verschnürung dann eine Verheilung der Fragmente in normaler Stellung eintrat.

Im folgenden Falle wurde eine difforme Verheilung, deren Ursache in einer unzweckmäßigen Vorbehandlung von anderer Seite lag, ebenfalls durch mechanisch-orthopädische Therapie verhindert.

Der Patient M. erlitt einen Motorradunfall und wurde in ein benachbartes Krankenhaus eingeliefert. Dort wurde zunächst nur eine Gehirnerschütterung festgestellt. Nach einigen Tagen stellte man weiter auch einen Kieferbruch im Bereiche des linken Kiefergelenkes fest. Die Versorgung des Bruches erfolgte damals in der Weise, daß auf der rechten Seite der Ober- und Unterkieferzahnreihe eine kleine Schiene angelegt wurde, welche die Zähne von $\frac{7-4/}{7-4/}$ umfaßte. Weiter war an diesem Verband eine Gleitschiene angebracht, die das Abweichen des Unterkiefers nach rechts verhindern sollte. So wurde durch die Gleitschiene zwar die starke Abweichung des Unterkiefers verhindert, ohne jedoch damit eine zufriedenstellende Artikulation und

Occlusion zu erreichen. Der Patient wurde nun der Westdeutschen Kieferklinik überwiesen. Die Untersuchung ergab, wie auch bereits schon festgestellt worden war, eine Luxationsfraktur des proc. condyl. auf der linken Seite. Die Therapie beschränkte sich auf mechanisch-orthopädische Maßnahmen, obwohl in der Zwischenzeit die Verheilung des Bruches bereits begonnen hatte. Nach Entfernung der in Abb. 3) dargestellten Verbände erfolgte die Anlegung eines Drahtschienenverbandes (Abb. 4) im Ober- und Unterkiefer mit intermaxillären Gummizügen. Nachdem durch die Wirksamkeit des Gummizuges der Unterkiefer wieder in seine richtige Lagebeziehung zum Oberkiefer gebracht und eine einwandfreie Occlusion der Zahnreihen erreicht war, folgte die Immobilisierung des Kiefers auf 6 Wochen. Nach Ablauf dieser Zeit konnte der Patient, nachdem die Ruhigstellung aufgehoben war, zur ambulanten Behandlung entlassen werden. Die Schienen verblieben jedoch, nachdem eine Gleitvorrichtung angebracht war, etwa noch 3—4 Wochen im Munde des Patienten zur weiteren Abstützung und Sicherung einer richtigen Führung der Kiefer. Die Anlage zur Anbringung der Gleitapparatur war schon bei der Herstellung der Drahtverbände vorgesehen. Nach der endgültigen Entfernung der Verbände konnte der Patient geheilt aus der Behandlung entlassen werden. Die Fraktur war in richtiger Einstellung des Condyloideus zum übrigen Kieferanteil verheilt, wie es die Abb. 5) deutlich erkennen läßt.

In den eben erwähnten Fällen gelang es immer noch auf mechanischem Wege die Einstellung der Bruchstücke zu erreichen. — Es sei nun kurz auf die chirurgischen Eingriffe hingewiesen, welche hier und da zunächst erforderlich sind, um eine Wirkung der orthopädischen Apparaturen überhaupt möglich zu machen. Es ist in einem solchen Falle nicht nur das oft recht straffe und derbe Narbengewebe zu durchtrennen, sondern nicht selten eine dicke callöse Knochenanlagerung, die sich an der Vereinigungsstelle gebildet hat. —

Lindemann weist besonders darauf hin, daß gerade diese chirurgische Vorbehandlung bei Frakturen des aufsteigenden Astes und des Gelenkes vielfach erforderlich werden und zwar in der Hauptsache aus dem Grunde, weil diese Verletzungen häufig übersehen werden. Es wird dann meist eine andere Fraktur des Kiefers, die klinisch stärker hervortritt, behandelt, während diese Bruchstelle im Bereiche des Gelenkes nicht erkannt wird und erst durch die Erfolglosigkeit der Maßnahmen zu Tage tritt. Meist ist jedoch bis dahin eine längere

Zeit seit der Verletzung vergangen, der Bruch fest verheilt und die Behandlung dann natürlich nur auf dem beschriebenen Wege möglich.

Nach Vornahme der erwähnten chirurgischen Vorbehandlung, einer erneuten Durchtrennung, findet derselbe orthopädische Behandlungsgang Anwendung, wie bei einem frischen Fall. — Hinsichtlich der Wahl der Durchtrennungsstelle bei der vorzunehmenden Osteotomie wäre noch zu bemerken, daß die Durchtrennung entweder an der Frakturstelle, an der die falsche Verheilung erfolgte oder an einer anderen zweckentsprechenden Stelle erfolgen kann. Axhausen hält eine Durchtrennung an derselben Stelle, an der der Bruch falsch verheilt ist, nicht für ratsam, da die inzwischen gebildeten Knochenmassen die alte Frakturstelle so sehr veränderten, daß ein exaktes Aneinanderfügen der Knochenstücke nicht immer möglich ist. Es sei daher zweckmäßiger, die Knochendurchtrennung an einer wahlfreien Stelle vorzunehmen, die den Ausgleich der abwegigen Einstellung der Fragmente ermöglicht.

Lindemann vertritt die Ansicht, daß über die Durchtrennungsstelle von Fall zu Fall zu entscheiden ist. Die eben erwähnten Schwierigkeiten bei einer bereits erfolgten knöchernen Konsolidierung der Brüche sind zweifellos zu beachten, ohne dabei jedoch die allgemeinen Verhältnisse der Kieferstellungen zu vernachlässigen.

Im folgenden Falle reichte die rein mechanische Einwirkung auf die Fragmente zur Behebung der difformen Verheilung nicht mehr aus und es mußte zuvor eine chirurgische Durchtrennung vorgenommen werden, um die Dislokationen beheben zu können.

Die Patientin D. erlitt einen Autounfall. Sie wurde nach dem Unfall in ein Krankenhaus geschafft, wo man einen Defektbruch im Frontzahnbereiche des Unterkiefers feststellte. Es erfolgte die übliche Wundversorgung, wobei auch die im Bereiche des Bruchspaltes stehenden Zähne sowie verschiedene Sequester entfernt wurden. Nach einiger Zeit erfolgte die Reponierung der Fragmente mit Hilfe eines Schienenverbandes. Diese Maßnahme führte jedoch nicht zu dem gewünschten Erfolg. Hierauf begab sich die Patientin, nachdem bereits 4—5 Wochen vergangen waren, in spezialärztliche Behandlung. Sie wurde in dem Zustand, wie aus Abb. 6) hervorgeht, in der Westdeutschen Kieferklinik aufgenommen.

Die Befunderhebung ergibt: Im Munde der Patientin befinden sich zwei Schienenteile, Ligaturen sind keine mehr vorhanden. Die Bruchstücke sind stark disloziert. Das linke Frag-

ment ist mit seinem mesialen Anteil hinter das rechte Fragment gerutscht. Am Kinn befinden sich zwei Fisteln, die beide absondern. Das Röntgenbild ergibt eine Fraktur im Frontzahnbereiche von 3 — / — 3. Es handelt sich also um einen Unterkieferbruch mit breiter Kontinuitätsunterbrechung und Sequesterbildung.

Es wurde auch hier versucht, zunächst durch rein mechanische Maßnahmen zum Ziele zu kommen, indem Drahtschienenverbände im Ober- und Unterkiefer mit intermaxillären Gummizügen angelegt wurden. Da infolge der bereits vorgeschrittenen Callusbildung (Abb. 7) die Fragmente mit diesen Mitteln nicht zu beeinflussen waren, versuchte man mit Hilfe einer Dehnschraube den Unterkiefer zu dehnen. Auch dieser Versuch blieb ohne Erfolg. Es erfolgte daraufhin die Durchtrennung der fehlerhaft verheilten Fragmente an der Vereinigungsstelle. Unmittelbar nach der blutigen Reposition wurden die Fragmente immobilisiert. Nach 6 Wochen konnte die Patientin geheilt entlassen werden. Der entstandene Defekt in der Zahnreihe wurde später prothetisch gedeckt (Abb. 8).

Bezüglich einer Wiederherstellung der Kontinuität eines Knochens bei Defektbrüchen ist in den diesbezüglichen Fällen eine Knochentransplantation erforderlich. Es wird nicht immer möglich sein, allein durch eine entsprechende prothetische Versorgung die genügende Festigkeit und Abstützung des durch Substanzverlust geschädigten Kieferknochens zu erreichen. Auch wird in vielen Fällen die Regenerationsfähigkeit des Restknochen nicht ausreichen, um durch entsprechende Knochenneubildung den Defekt zu beheben.

Hinsichtlich der Einheilung eines Transplantates und einer Vermeidung von Fehlschlägen sind besonders die notwendigen physiologischen Voraussetzungen für eine Knochenüberpflanzung zu beachten.

Als Transplantationsmaterial benutzt man am zweckmäßigsten Beckenkamm. Die Gründe, die für eine Entnahme des Beckenkammes sprechen, sind folgende: Einmal ist der oberste Anteil des Beckens frei von Muskelansätzen, er entspricht in seiner Form dem gewünschten Knochenstück und schließlich entstehen keinerlei Ausfallerscheinungen, da sehr bald eine vollständige Regeneration einsetzt.

Besonders bemerkenswert sind weiterhin die Maßnahmen bei difform verheilten Oberkieferbrüchen, bei denen die mechanische Reponierung keinen Erfolg mehr zeitigte. Nach den letzthin erschienenen Ausführungen von A x h a u s e n ist auch hier die korrigierende Osteotomie am Platze, um mit Hilfe einer

erneuten Durchtrennung ein befriedigendes Resultat zu erzielen. Nach Axhausen wird sich die Osteotomie bei den meisten difform verheilten Oberkieferbrüchen auf den Zahnfortsatz und den harten Gaumen beschränken, bei schwierigeren Fällen wird jedoch nur ein Erfolg zu erzielen sein, wenn die Durchtrennung im Oberkieferkörper selbst durchgeführt wird.

Nun handelt es sich bei Oberkieferbrüchen jedoch vielfach um Verletzungen schwererer Art, bei denen die Schädelbasis oft in Mitleidenschaft gezogen ist. Nach dem Eintritt einer festknöchernen Verheilung wird man vielfach einen chirurgischen Eingriff im Bereiche des Oberkiefers vermeiden. Der Grund hierfür ist in erster Linie in der anatomischen Lage des Oberkiefers zur Schädelbasis zu suchen, wie auch weiter die Infektionsgefahr hierbei besonders zu beachten ist, wegen einer entstehenden Verbindung mit Mund und Kieferhöhle. In einem solchen Falle wird man daher das Behandlungsziel durch einen entsprechenden chirurgischen Eingriff am Unterkiefer zu erreichen suchen.

Eine Durchtrennung des Unterkiefers und Einorientierung zum Oberkiefer wird in vielen Fällen zu einem sehr guten Heilerfolg und zur vollen Funktionstüchtigkeit der Kiefer führen.

Ein Beispiel hierzu gibt ein an hiesiger Klinik behandelter Fall. Der Patient erlitt durch einen Unfall einen Oberkieferdefektbruch, Nasenbeinbruch, Schädelbasisbruch mit einer Commotio. Nach längerer Behandlungszeit war es nicht mehr möglich, den zu Beginn der Behandlung nicht zu versorgenden Oberkieferbruch noch durch mechanische Reponierung zu beeinflussen. Der Lage der Verhältnisse entsprechend, erschien eine Durchtrennung des Oberkiefers nicht ratsam, so war es erforderlich, um den unschönen physiognomischen Ausdruck, der durch die einwärts gedrückten Mittelgesichtspartien und eine so entstandene Progenie hervorgerufen wurde, zu beseitigen, eine Durchsägung der aufsteigenden Äste des Unterkiefers vorzunehmen und durch eine Einstellung der Zahnreihen in richtiger Lagebeziehung zueinander die erforderliche Occlusion zu erreichen.

Aus dem relativ häufigen Vorkommen difformer Verheilung nach Verletzungen der Kiefer ergibt sich die Forderung, um die Folgen weitgehendst auszuschließen, nach einer sachgemäßen ersten Hilfe bei Kieferbrüchen.

Die Anlegung eines Notverbandes sollte in jedem Fall aus prophylaktischen Gründen vorgenommen werden, speziell aber in den Fällen, bei welchen aus den bereits erwähnten Gründen

eine sofortige definitive orthopädische Versorgung nicht durchzuführen ist.

Der älteste und auch wohl bekannteste extraorale Notverband, der schon immer diesen Zwecken diente, stellt die Kinnschleuder dar. Wenngleich der Verband auch nicht allen Anforderungen gerecht wird, sogar oft direkt contraindiziert ist, so wird er doch im einen oder anderen Falle gute Dienste leisten. Weiterhin sind hier die Kopfwickelverbände, das Capistrum simplex und duplex zu erwähnen. — Als intraoraler Verband wäre der Sauer'sche Notverband zu nennen, ein an den Zähnen angebogener Draht, der mit Drahtligaturen befestigt wird. Er wird auch heute noch häufig in Anwendung gebracht. Zahlreiche Verbesserungen des Sauer'schen Notverbandes sind mittlerweile hergestellt worden. Das Prinzip ist das Gleiche geblieben. Die Anwendung ist etwa folgende: Mit Hilfe eines Drahtbogens, der in seiner Form etwa dem normalen Zahnbogen entspricht und mit Ligaturen an verschiedenen Zähnen befestigt wird, wird der Niveauunterschied der Fragmente ausgeglichen, sodaß die Anlagerung an der Frakturstelle in normaler Situation erfolgen kann. Außer der baldigst erzielten Ruhigstellung der Fragmente, die von dem Patienten auf das Dankbarste empfunden wird, ist hierdurch auch die normale Ernährung sichergestellt, was für den Verlauf der Gesamtbehandlung von ausschlaggebender Bedeutung ist.

Eine weitere Gruppe von Notverbänden umfaßt die extra-intraoralen Verbände. Es handelt sich hierbei um von außen her mit den Zähnen bzw. dem Kiefer in Verbindung tretende Verbände, die am Kopf des Patienten ihren Stützpunkt finden. — Sie sind indiziert, wenn es sich darum handelt, lebensbedrohende Dislokationen zu verhüten und den Transport des Verletzten zu erleichtern.

Was nun die recht häufig vom Patienten selbst, als auch besonders von den Versorgungsstellen erhobene Frage, ob eine Kieferbruchbehandlung ambulant durchgeführt werden soll, anbetrifft, so ist dieser aus folgenden Gründen zu widerraten. Einmal muß eine dauernde Kontrolle des Patienten, die unbedingt erforderlich ist, sich ambulant aber nur schwer durchführen läßt, durchgesetzt werden. Weiterhin wird die Ernährung des Patienten, vor allem während der festen Verschnürung der Kiefer, für eine auf diese Verhältnisse eingestellte Klinik keinerlei Schwierigkeiten ergeben.

Ein weiterer Grund liegt in dem möglichst baldigen Beginn einer definitiven Versorgung, besonders in den Fällen, in denen zunächst zwingende Gründe die Versorgung der Kieferverletzten

verboten oder nur eine Notschienung zuließen. Es sind doch häufig Fälle beobachtet worden, insbesondere handelt es sich um Fälle aus den großen Krankenhäusern, bei denen lediglich nur Wert auf die Allgemeinbehandlung des Patienten gelegt wurde und so wertvolle Zeit verloren ging für eine zweckmäßige und rechtzeitige Versorgung der Kieferverletzung.

Lindemann hat wiederholt darauf hingewiesen, daß nach Beseitigung einer unmittelbaren Gefahr sofort die sachgemäße Versorgung der Kiefer durchzuführen ist, damit nicht durch eine Vernachlässigung dieser Behandlung noch nachträglich Schaden entsteht. Es ist bei einer spät oder später einsetzenden Versorgung auf die Gefahr hinzuweisen, die besteht, daß immer wieder entzündliche Vorgänge vom Verletzungsgebiet auf die Umgebung übergreifen und so zur Ursache für wieder neu entstehende krankhafte Vorgänge des gesamten Organismus werden.

Nachteile sind weiter das Risiko eines erneuten Eingreifens, die manchmal recht erhebliche Verlängerung des Krankenhausaufenthaltes, das Hinausschieben der Arbeitsfähigkeit und der bedeutende ökonomische Schaden für Patient und Versicherung, wenn nicht überhaupt Folgen bestehen bleiben, die trotz chirurgischer Nachbehandlung das erreichte Ziel beeinträchtigen.

Die vorliegenden Ausführungen geben einen Überblick über die Ursachen, die zu einer difformen Verheilung von Kieferbrüchen führen, ferner sind die Mittel und Wege gewiesen, die zur Verfügung stehen, um einer unsachgemäßen Verheilung Einhalt zu tun und das gewünschte Ziel der regulären Frakturheilung zu erreichen.

Am Schluß meiner Arbeit erlaube ich mir, meinen verehrten Lehrern Herrn Professor Dr. med. August Lindemann für die Übergabe des Themas und Übernahme des Referates und Herrn Oberarzt Priv. Doz. Dr. Herbert Hofrath für die freundlichen Anregungen herzlichst zu danken.



Abb. 1

Abb. 2

Abb. 3

Abb. 4

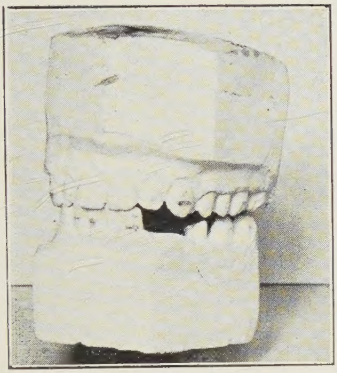

Abb. 5

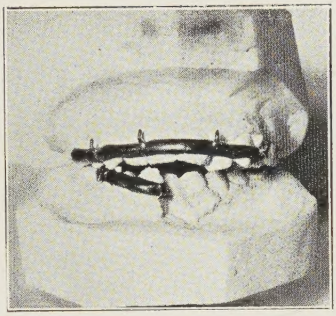

Abb. 6

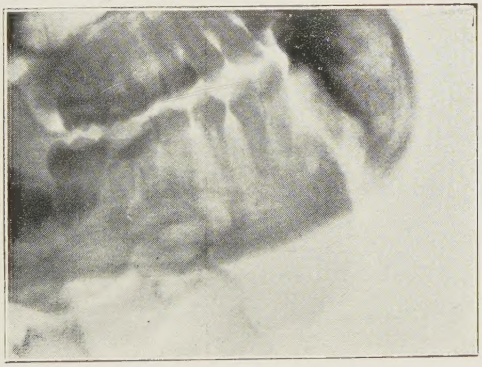

Abb. 7

Abb. 8

## Lebenslauf.

Am 7. Februar 1909 wurde ich in Dortmund als Sohn des Oberingenieurs Bruno Schöne geboren. Nach dem Besuch einer Vorschule absolvierte ich das Bismarck-Realgymnasium in Dortmund und bestand im Oktober 1929 meine Reifeprüfung. Vom Sommersemester 1929 ab studierte ich Zahnheilkunde an den Universitäten Tübingen, Bonn und an der Medizinischen Akademie in Düsseldorf. Am 27. November 1933 bestand ich an der Medizinischen Akademie in Düsseldorf vor dem Prüfungsausschuß unter dem Vorsitz von Herrn Professor Dr. Manteufel mein zahnärztliches Staatsexamen. Anschließend war ich als Doktorand und Hospitant und ab 15. April 1934 als Assistent an der Westdeutschen Kieferklinik tätig.

Werner Schöne.